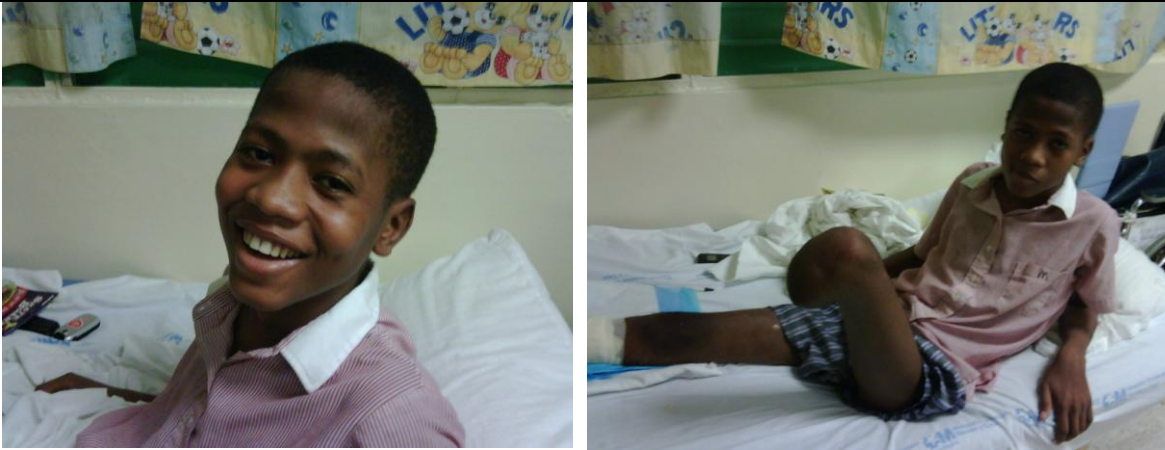

Peter Stevenson – 14 años



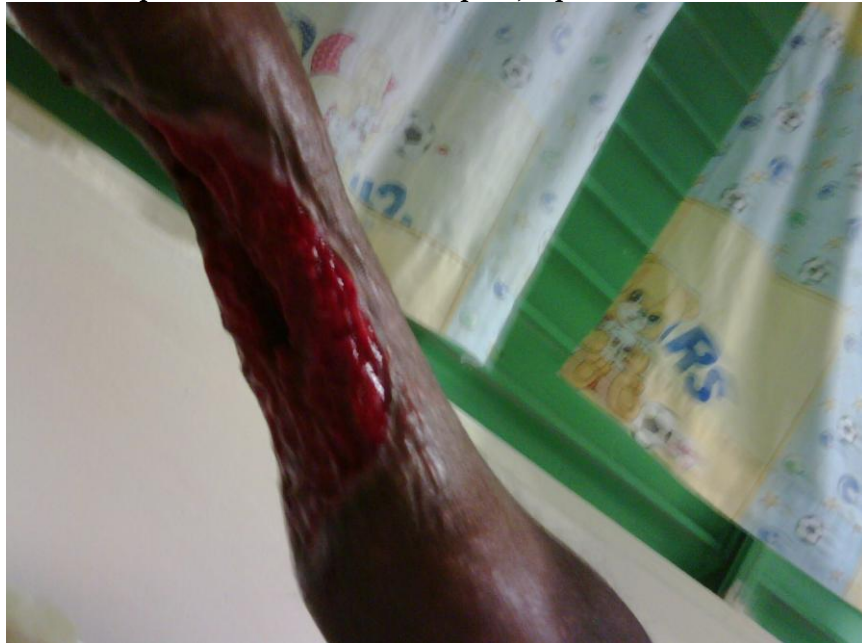- Pierna izquierda amputada en el hospital de la frontera. Llegó al hospital público Darío Contreras de Santo Domingo hace 2 meses con infestación de gusanos en el muñón y en las heridas de la pierna derecha.

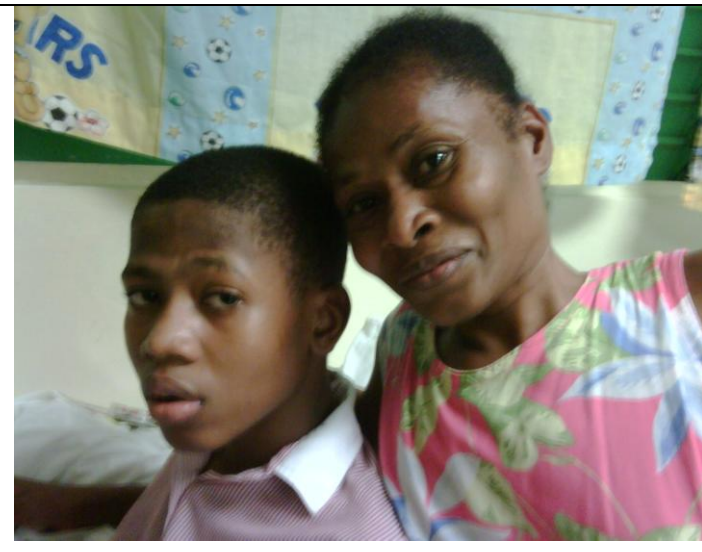
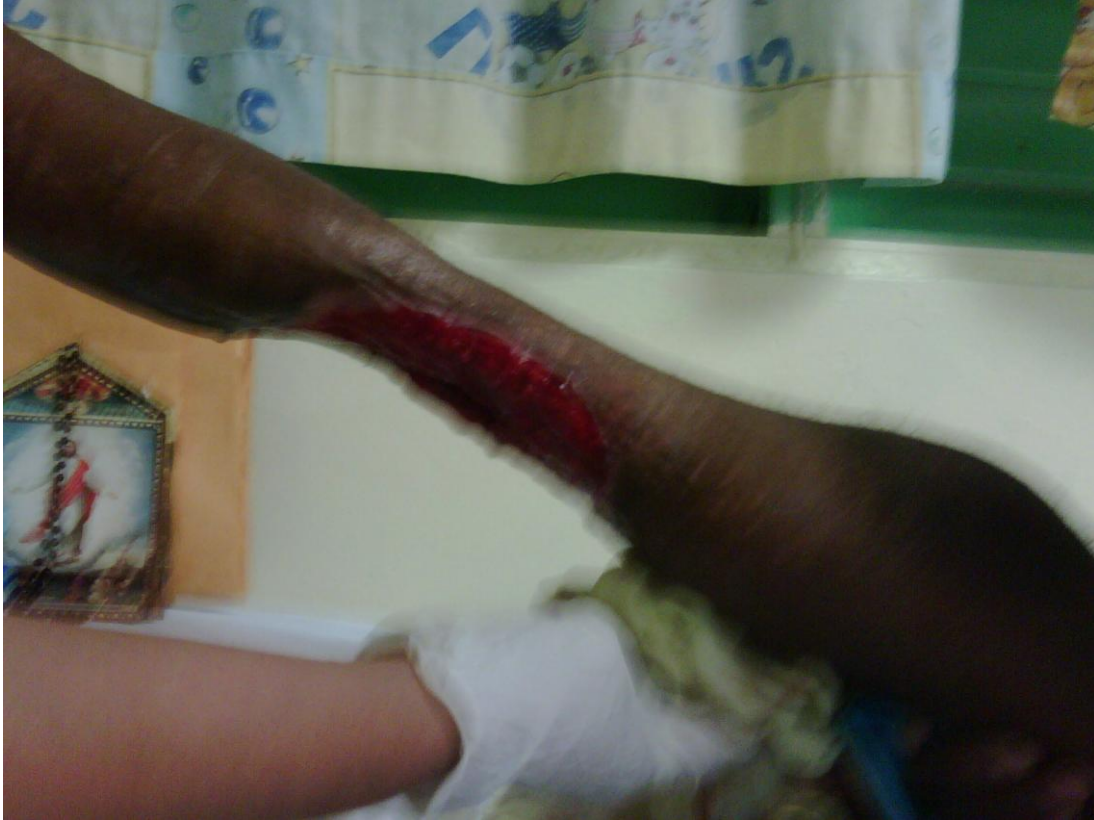- Lleva 80 días sin atención médica apropiada, en las condiciones que ven en las fotos, el hueso de la pierna derecha, a la altura del gemelo, continua expuesto y la herida infectada; así lo encontramos el pasado 30 de marzo.

El VAC System, financiado por uds donantes, le permitirá granular para cubrir el hueso.

*Esta acompañado por su mamá que ha dormido al lado de su cama sobre cartones. El Papá murió aplastado por la casa de 3 pisos. Peter quedó inconsciente y no se acuerda de nada. El rescate duró 26 horas. Sobrevivieron ilesas su mamá **Anthonye Jean Baptiste** y su hermana menor que está en Puerto Príncipe con un tío.

Herida de la pierna derecha 85 días después, esperamos salvar con el VAC





Peter con su mamá



Primer tratamiento VAC System – Miércoles 31 de marzo
Gracias RD\$2700 de Sebastián, Nora and Friends
RD\$10,000 de Fútbol en el Carol Morgan School

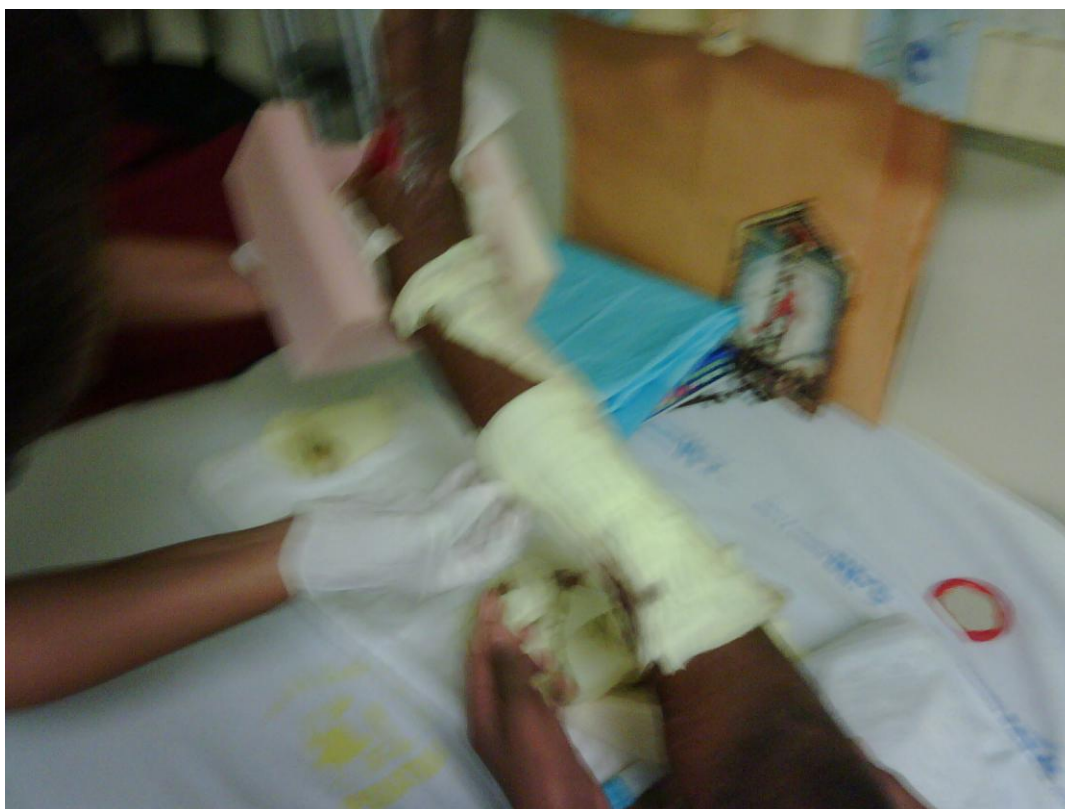

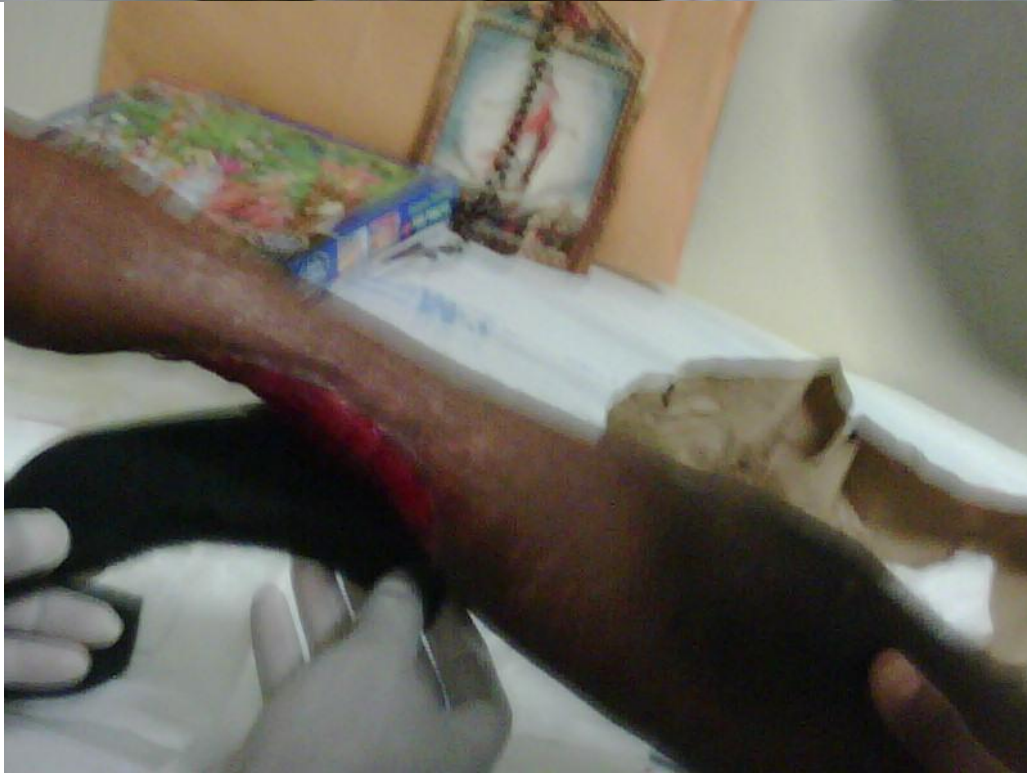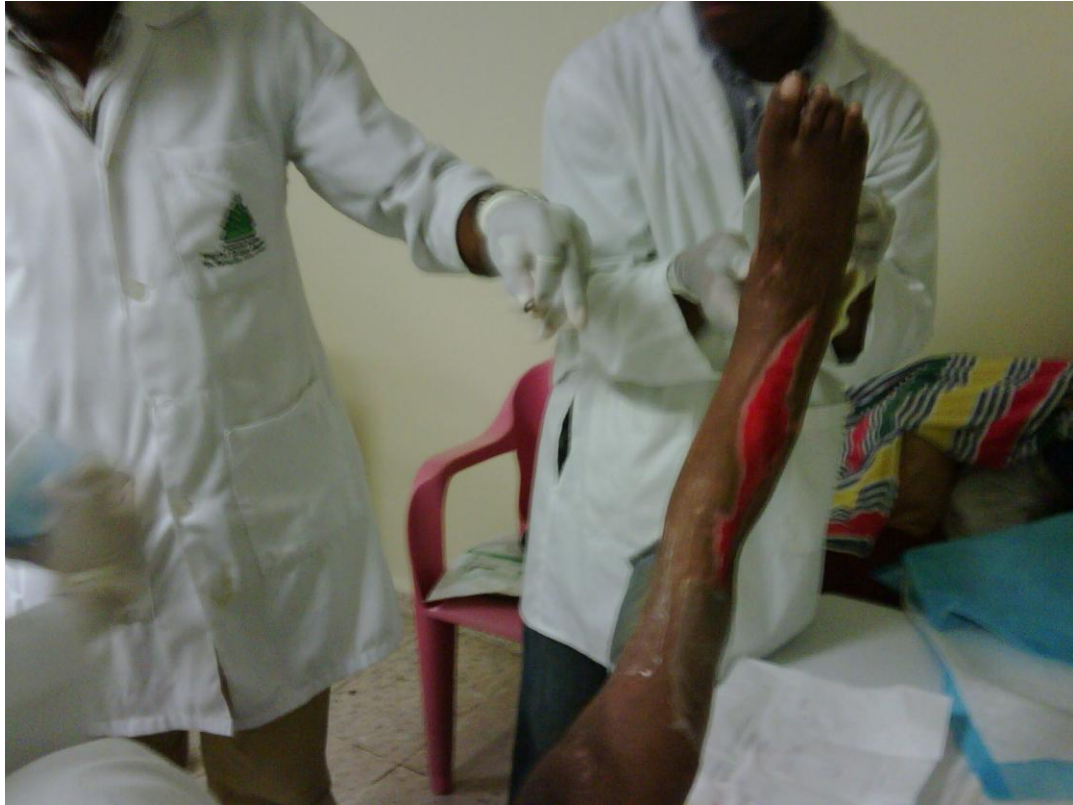Esonja para Peter

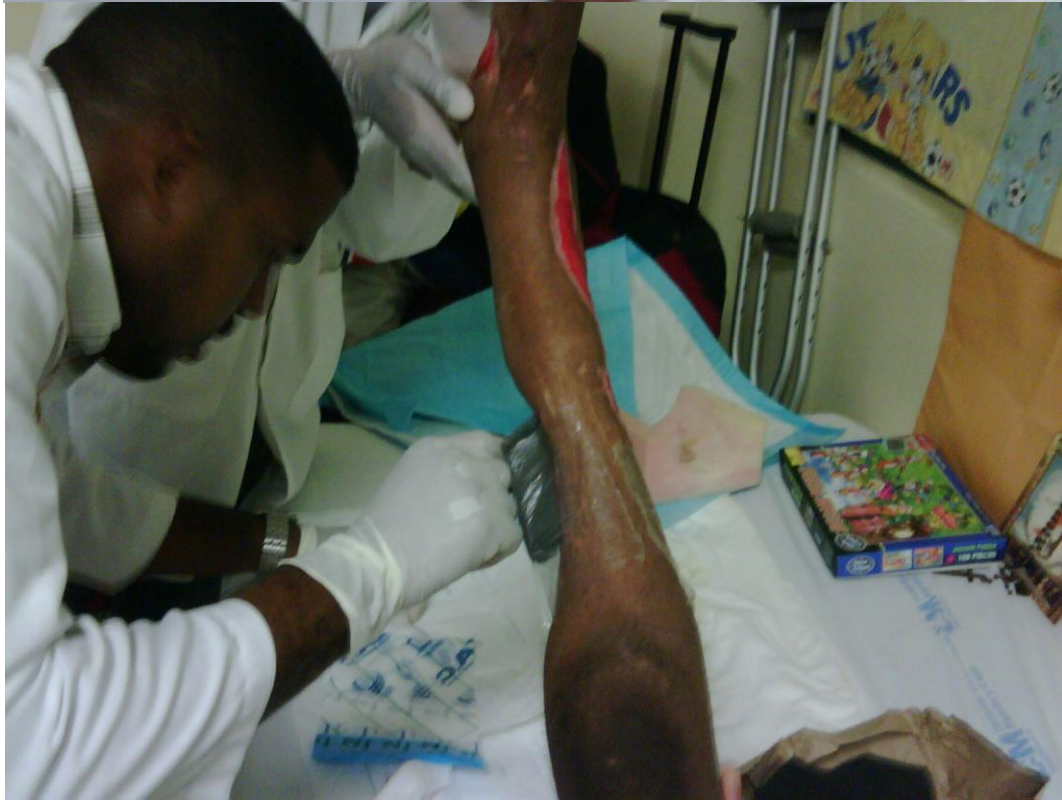
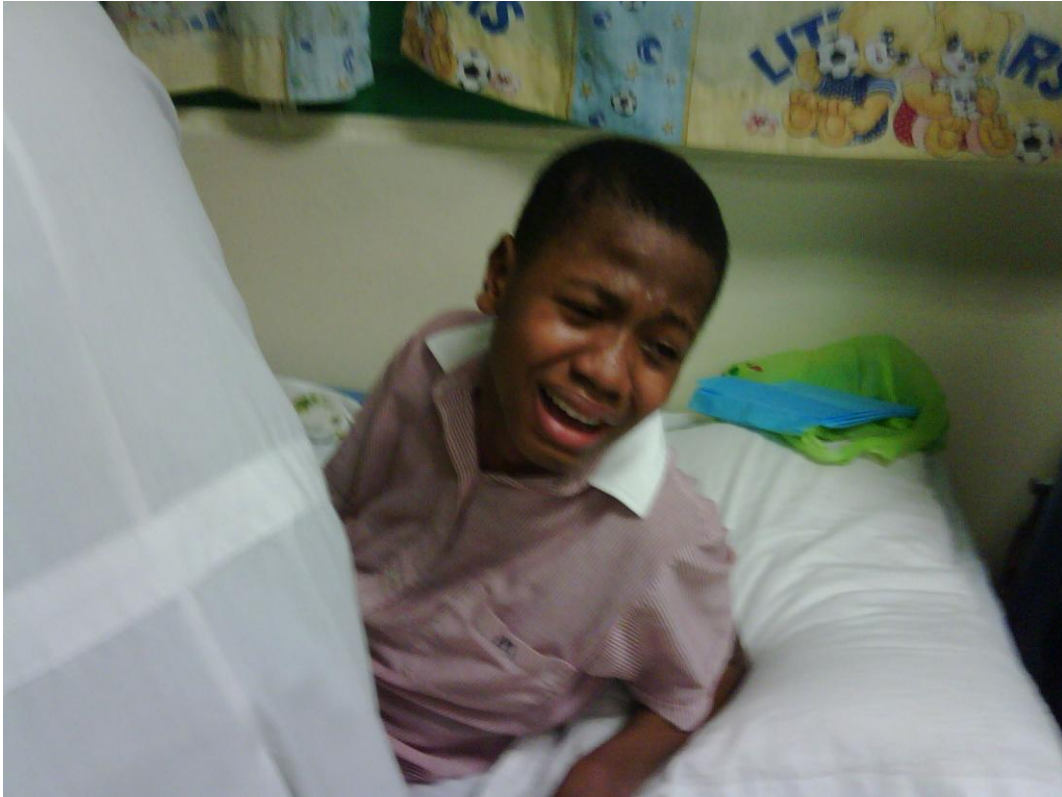
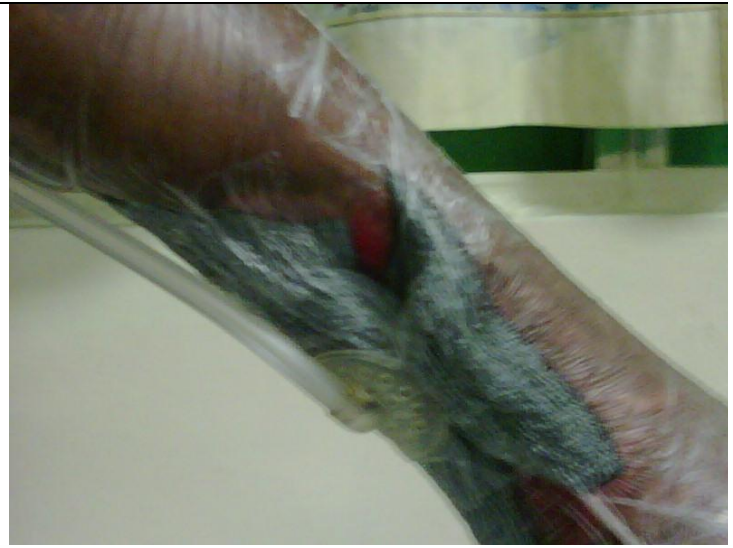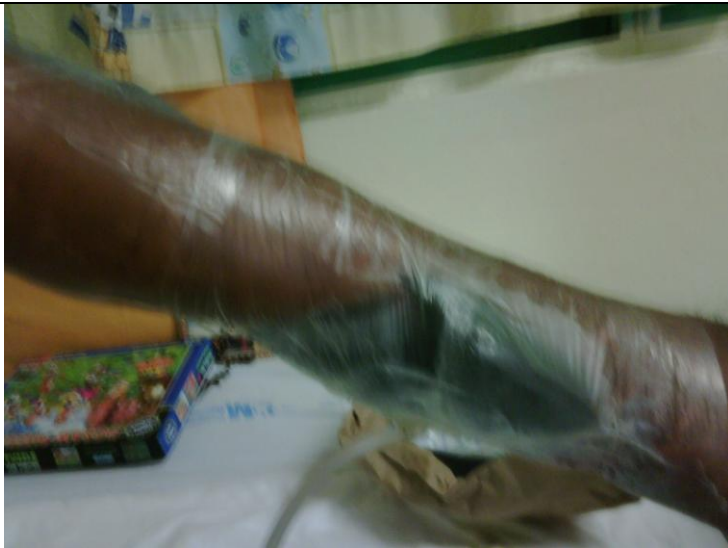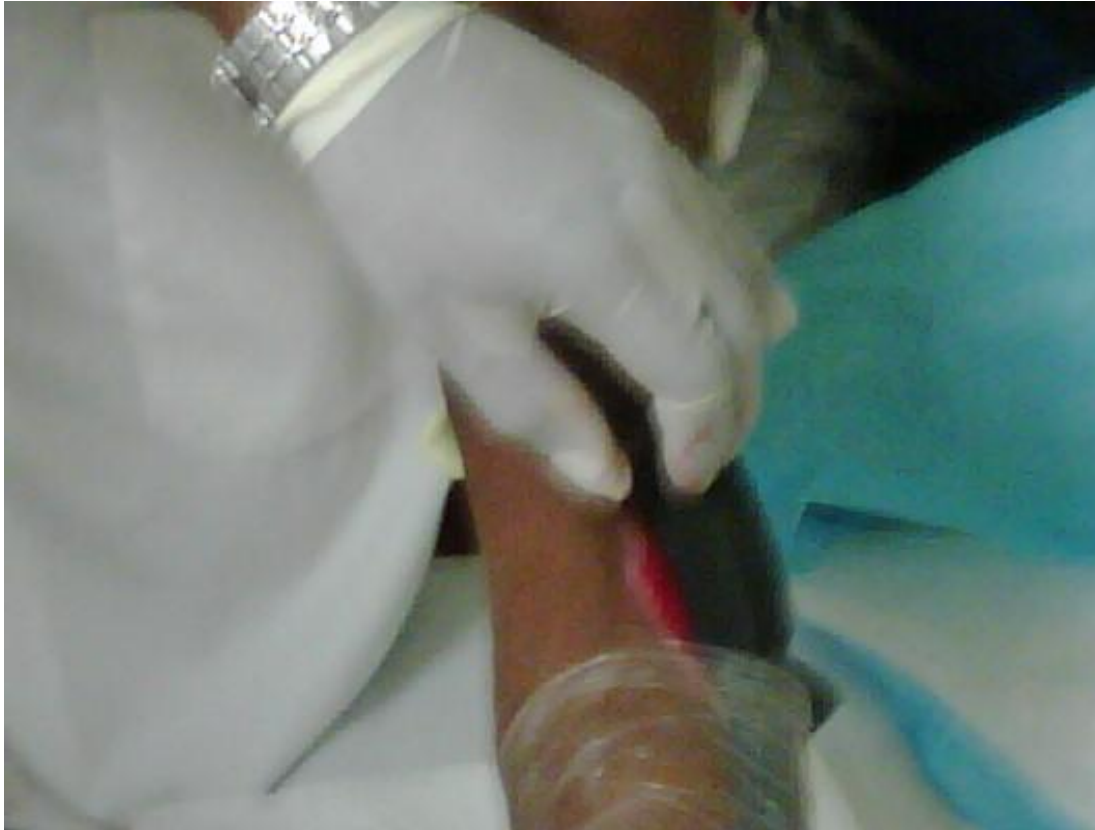VAC Sytem + recolector que usará Peter

Instalacion;









VAC-Instalado! GRACIAS!



Montse y Jordi H2H